

## Tabakinhalation

Fast allem Tabakgenuss (außer beim Kau- oder Schnupftabak) – egal ob durch Zigarette, Pfeife oder E-Zigarette – ist es gemeinsam, dass Nikotin durch Inhalation aufgenommen wird. Der heiße Rauch oder kalte Dampf beeinträchtigt die Mundhöhle, Schleimhäute, Zähne, Zunge und Zungengrund, die Stimmritze mit den Stimmbändern, die Luftröhre, und in der Lunge angekommen die Bronchien und kleinsten Bronchiolen sowie das Lungengewebe selbst (z. B. die Alveolen).

## Inhaltsstoffe des Tabakrauches

Der Tabakrauch einer herkömmlichen Zigarette ist ein komplexes Gemisch aus über 5300 Substanzen, darunter zahlreiche giftige und krebserzeugende Stoffe. Auch der Dampf einer E-Zigarette enthält Propylenglykol, Aromen mit allergener Wirkung, Aerosolpartikel und Kanzerogene, sowie Metalle.

**Folgeerkrankungen** entstehen durch die chronischen Entzündungsreize der Schleimhäute, Ablagerung von krebserregenden Substanzen, Arteriosklerose und Beeinträchtigung des gesamten Stoffwechsels.

## Rauchen und Tauchen

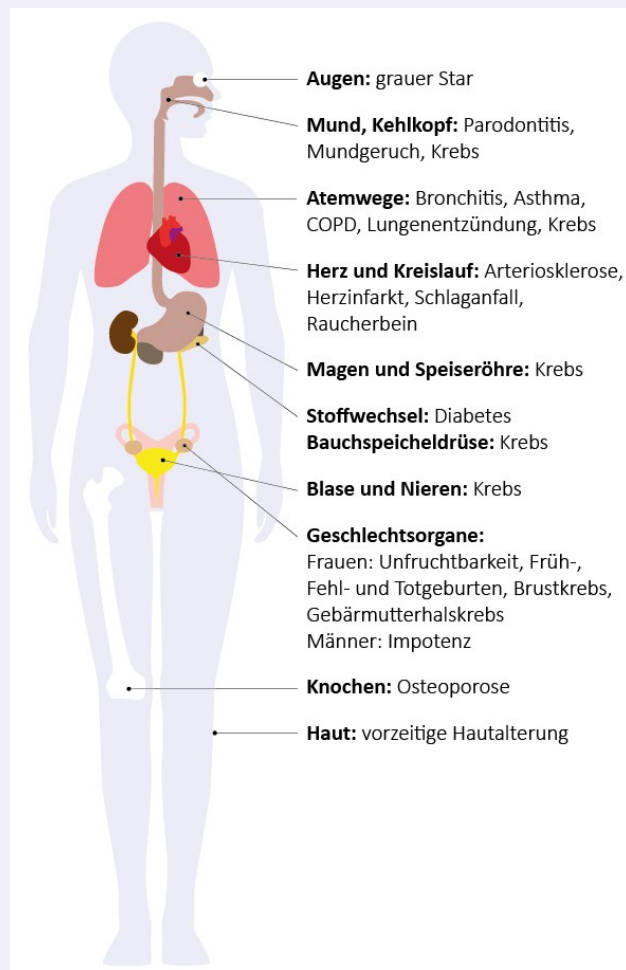
Abhängig vom Ausmaß und der Dauer des Zigarettenkonsums (pack years) sind für einen Taucher neben Herz-Kreislauf-Erkrankungen vor allem die Auswirkungen auf die Lunge gefährlich. Dauerhafter Zigarettenkonsum führt zu krankhaften Veränderungen in den Alveolen der Lunge (Lungenbläschen). Die dadurch entstehenden Bullae (Aussackungen) haben u. U. einen Ventil-effekt, der beim Auftauchen zum Lungenriss führen kann. Diese können nur durch ein Spiral CT der Lunge in Ein- und Ausatmung diagnostiziert werden, denn sie bleiben in der Lungenfunktionsprüfung über lange Zeit unerkannt.

## Tauchtauglichkeitsuntersuchung bei Rauchern

Neben der vollumfänglichen Tauchtauglichkeitsuntersuchung nach GTÜM-Richtlinien empfiehlt sich bei längerer Raucheranamnese die zusätzliche Durchführung eines Belastungs-EKG. Die Indikation zum Lungen CT darf großzügig gestellt werden, um bereits vorhandene gefährliche Strukturschäden der Lunge auszuschließen.

## Einschränkungen der Tauchtauglichkeit

- Langjährigen Rauchern wird empfohlen, die Aufstiegsgeschwindigkeit zu verlangsamen.
- Bei bereits im CT nachgewiesenen Bullae mit Ventileffekt, besteht keine Tauchtauglichkeit mehr.



**Take Home Message: Rauchen kann beim Tauchen zum Lungenriss führen.**